



# implantatversorgung bei craniomandibulärer dysfunktion

Lösungen mit Frialit

| Christian Köneke



## EINLEITUNG

Die craniomandibuläre Dysfunktion (CMD) ist die übergeordnete Bezeichnung für eine heterogene Erkrankungsgruppe. Die Therapie erfordert eine sorgfältige Planung vor allem bei der prothetischen Rekonstruktion unter Einbeziehung der cranosacralen Mechanismen und der dorsalen Abstützung. Generell gelten als Indikation zur Implantatversorgung bei CMD-Patienten folgende Richtlinien: Ersatz fehlender Stützzonen, keine großen Brücken, um die bei Belastung stattfindende Intrusion der Molaren zu vermeiden, die Verblockung der Gaumennaht durch die Mittellinie überspannende Konstruktionen vermeiden. Anhand von zwei Fallbeispielen sollen diese Richtlinien illustriert werden.

## KASUISTIKEN

### 1. Freundsituation

Eine 59-jährige Patientin hatte im linken Arm seit ungefähr einem Jahr Schmerzen. Die vom Orthopäden gesetzten Depotinjektionen in die linke Schulter blieben ohne den erwarteten Erfolg. Auch die verordnete Physiotherapie brachte keine Linderung und wurde aus diesem Grund von der Patientin abgebrochen. Sie klagte über rezidivierende Blockaden der Halswirbelsäule (HWS). Der Orthopäde überwies die Patientin mit Verdacht auf CMD zur zahnärztlichen Abklärung und

gegebenenfalls Therapie. Der orale Befund (Abb. 1 und 2) stellte sich wie folgt dar:

Brücke im dritten Quadranten mit Monoreduktor, die zwei Jahre zuvor neu angefertigt wurde, bisher keine Gewöhnung an die neue okklusale Situation. Um die craniomandibuläre Situation der Patientin zu erfassen, wurde zunächst eine manuelle Strukturanalyse durchgeführt. Es ergaben sich folgende Auffälligkeiten:

Retrale Zwangsbisslage mit negativer Auswirkung auf die Ganzkörperstatik, kraniale Gelenkkompression rechts und links, Entgleisung eines adaptierten Gleichgewichts durch die zuletzt eingegliederte Versorgung im Unterkiefer.

Die Patientin wies zum Zeitpunkt der Untersuchung keine stabile Abstützung im Molarenbereich auf. Der Monoreduktor auf der linken Seite im Unterkiefer war durch seine mukosale Lagerung nicht in der Lage, die Kaukräfte adäquat auf den Alveolarfortsatz weiterzuleiten. Die Kaukräfte, die Resilienz der Schleimhaut und das dadurch bedingte Einsinken bei funktioneller und besonders bei parafunktioneller Belastung führten zur Kompression des linken Kiefergelenks. Das rechte Kiefergelenk wurde bei Belastung ebenfalls komprimiert. Die Ursache war die Beweglichkeit der Molaren aufgrund der parodontalen Problematik. Die initiale Therapie hatte sich

daher zunächst auf die stabile Abstützung im Molarenbereich zu konzentrieren. Eine dem Erkrankungsbild der CMD gerechte Abstützung war aus den oben genannten Gründen nur durch eine beidseitige Implantation zu erreichen. Dazu mussten die Zähne 46 und 47 zunächst extrahiert werden.

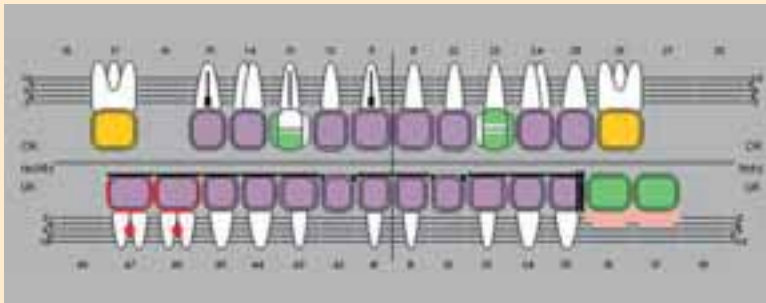
Die Frialit-Implantate (DENTSPLY Friadent, Mannheim) wurden drei Monate nach der Insertion freigelegt (Abb. 4) und eine CMD-Schiene direkt auf die Gingivaformer aufgelegt (Abb. 5 bis 9). Die auf diesem Weg erreichte stabile Abstützung der Schiene wurde zur Dekompression beider Kiefergelenke genutzt. Mithilfe craniosacraler Osteopathie und manueller physiotherapeutischer Techniken wurden die Gewebe des stomatognathen Systems der Patientin relaxiert und mobilisiert. Unmittelbar an die Physiotherapie schlossen sich Sitzungen zum Einschleifen der Schiene an, um das jeweils erreichte Zwischenergebnis der zentrischen Position des Unterkiefers zu stabilisieren. Diese Therapie umfasste insgesamt 20 Sitzungen je 40 Minuten über einen Zeitraum von sieben Monaten. Es folgten sechs Monate ohne eine weitere Therapie. In dieser Zeit trug die Patientin die CMD-Schiene dauerhaft und ohne weitere Korrekturen. Dies

ist notwendig, um die dauerhafte Stabilität des Therapieergebnisses abzuwarten. Da dies der Fall war, konnte die mithilfe der Schiene erreichte Bisslage durch eine definitive prothetische Versorgung (Abb. 10) stabilisiert werden. Die Versorgung erfolgte mit Kronen und Brücken (Abb. 11 bis 13).

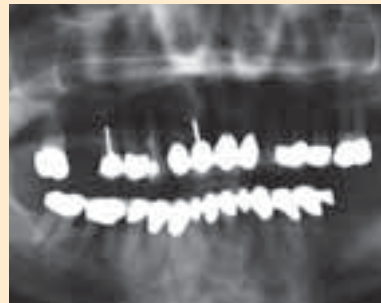
## 2. Vermeiden der Intrusion von Molaren

Die gleiche Patientin stellte sich drei Jahre nach Eingliederung des Zahnersatzes mit einer akuten Exazerbation der chronischen apikalen Parodontitis am Zahn 15 vor. Auf die Revision der Wurzelfüllung war bei der ersten okklusalen Rehabilitation aus Gründen der Beschwerdefreiheit verzichtet worden. Der Zahn wurde extrahiert und durch ein Frialit-Implantat ersetzt. Da der anteriore Pfeiler nun fehlte, musste auch die Brücke (Abb. 10) entfernt werden. Der Ersatz des bereits fehlenden Zahns 16 erfolgte ebenfalls durch ein Implantat. Der verbleibende Zahn 17 wäre im Rahmen der Einheilphase der Implantate auch bei einer gingival gelagerten provisorischen Versorgung voraussichtlich nicht in der Lage gewesen, der massiven okklusalen Belastung ohne Intrusion standzuhalten.

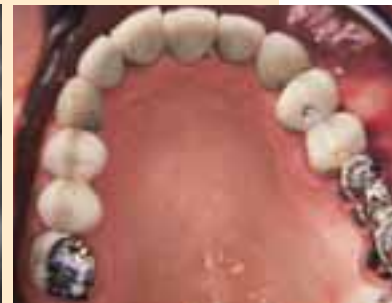1\_



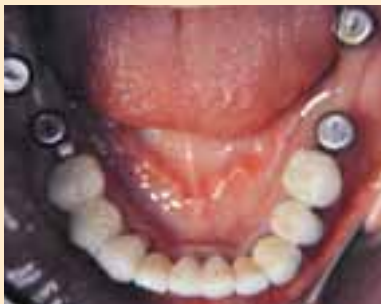2\_



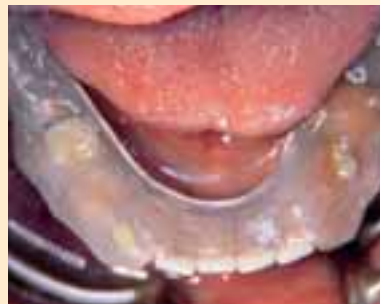3\_



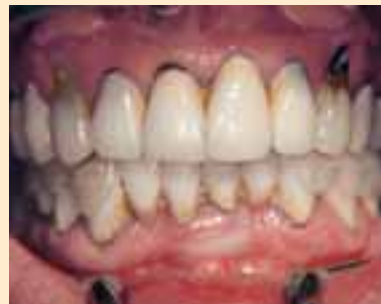4\_



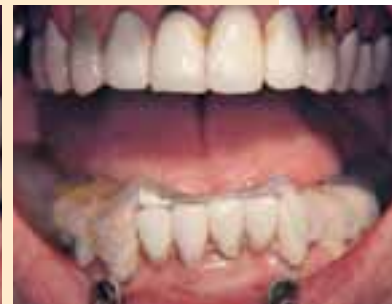5\_



6\_



7\_



1\_Ausgangsbefund: violett – Verblend-Keramik-Krone/Brücke; grün – Komposit; gelb – Metallkrone; rot – Karies

2\_Das OPG der Ausgangssituation

3, 4\_Das klinische Bild zu Beginn der Behandlung

5, 6, 7\_Die auf den Implantaten abgestützte Schiene

Um dieser Gefahr zu begegnen, erfolgte zusätzlich die Insertion von drei provisorischen Implantaten (Abb. 14). Diese trugen die zwei verblockten provisorischen Kronen (Abb. 15). Auf diese Weise wurde der Zahn 17 entlastet und eine Intrusion, und damit die erneute, einseitige Kompression des Kiefergelenks, verhindert.

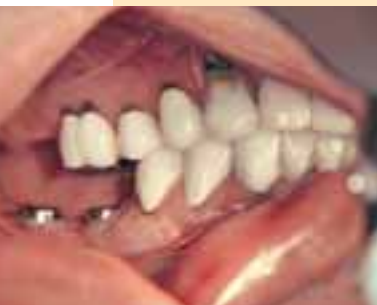Die gängige Auffassung ist, dass das Lösen (Dezementieren) von endständigen Kronen einer großen Brücke im Molarenbereich (insbesondere im Unterkiefer) allein im Zusammenhang mit einer knöchernen Torsion steht. Hingegen vertritt der Autor die Auffassung, dass mindestens ein zweites Moment, nämlich die Intrusion des endständigen Pfeilerzahns durch Belastung, hinzukommt. Vermutlich ist dies der entscheidende Faktor. Die Gefahr der Intrusion kann insbesondere bei CMD-Patienten durch die Eingliederung von Frialit-Implantaten gebannt werden. Die Auffassung des Autors wird gestützt durch die regelmäßige Beobachtung, dass bei Teilungsgeschieben in großen Brückenkonstruktionen ein Auseinanderwandern des Geschiebes beobachtet wird. Dieser Effekt entsteht durch das Absinken des endständigen Molars (Intrusion) bei gleich-

zeitiger geringgradiger Lockerung des mesialen Brückenankers. Diese Gefahr der Intrusion ergibt sich insbesondere aus dem Missverhältnis zwischen der noch zur Verfügung stehenden Wurzeloberfläche und der in den Knochen einzuleitenden Kraft bei Verlust von Zähnen im Stützzonenbereich.

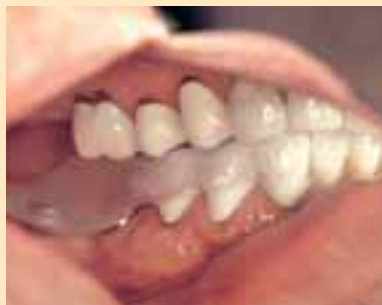### 3. Keine Verblockung der Gaumennaht

Im Rahmen des craniosacralen Rhythmus wird eine lebenslange Beweglichkeit der Schädelnähte postuliert. Dies bedeutet zum Beispiel, dass sich beim Kauen die Nähte der relevanten Knochenverbindungen öffnen und schließen. Bemerkbar macht sich dies bei feststehendem Zahnersatz, der im Oberkiefer die Mittellinie überspannt. Denn die mediane Gaumennaht unterliegt ebenfalls den oben genannten Bewegungen. Zeitweise berichten Patienten nach Eingliederung von über die Mittellinie hinausgehenden oberen Frontzahnbrücken von diffusen Spannungsgefühlen. Wenn diese durch Einschleifmaßnahmen nicht beherrschbar sind, ist an die Verblockung der Gaumennaht zu denken. Diese Blockade führt zu einer Störung des craniosacralen Rhythmus. Das Entfernen solcher

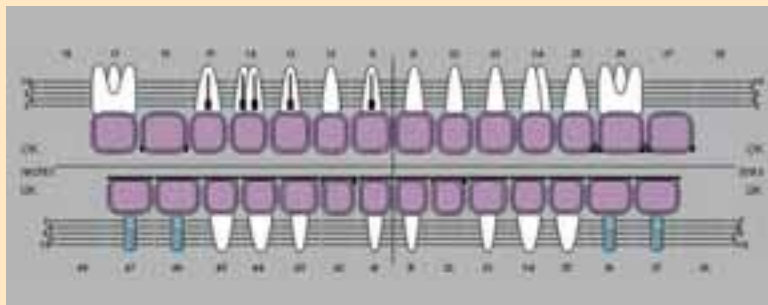
8\_



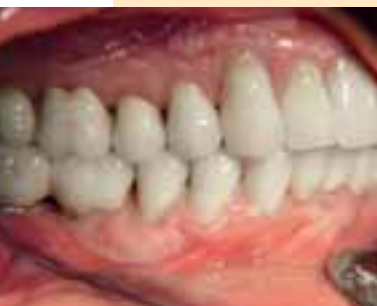9\_



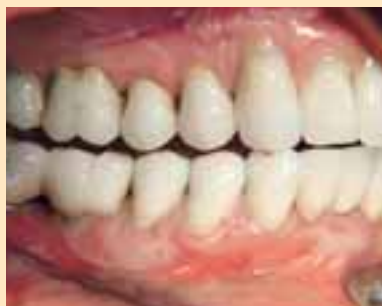10\_



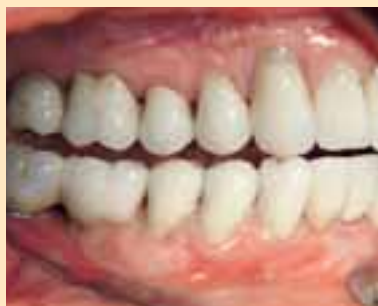11\_



12\_



13\_



8\_ Die habituelle Interkuspidation (HIKP)

9\_ Die Bisslage ist in der Zentrik stabilisiert.

10\_ Der Befund nach der okklusalen Rehabilitation

11, 12, 13\_ Die definitive Versorgung nach der Stabilisierung der Bisslage in statischer und dynamischer Okklusion

fall 1

spannungsbehafteter Frontzahnbrücken führt in der Regel zu einer Spontanbesserung. Ein weiteres Indiz für diese Annahme sind die gelegentlich zu beobachtenden Brüche von Kronenblöcken oder Brücken im Bereich der Mittellinie.

Die Lösung des Problems ist der Ersatz jedes fehlenden Zahns im oberen Frontzahnbereich durch ein Implantat (Abb. 20). Eine implantatgetragene Brücke würde zu einer noch starrereren Verblockung der Gaumennaht führen als eine zahngetragene Brücke. Denn durch die fehlende Beweglichkeit der Implantate wird im Vergleich zur Eigenbeweglichkeit der natürlichen Pfeiler die Verblockung noch rigider. Die Tatsache, dass viele Patienten mit Frontzahnbrücken im Oberkiefer kein Spannungsempfinden verspüren, ist ein Indiz für die Möglichkeit zur Kompensation. Spätestens bei Auftreten der geschilderten Spannungsbeschwerden sollten als Therapie Einzelzahnimplantate ohne Verblockung der Mittellinie gewählt werden. Eine Aufklärung des Patienten über die mögliche Problematik einer über die Mittellinie reichenden Oberkiefer-Frontzahnbrücke ist notwendig. ■

#### easy C.M.D.: neue Software zur einfachen Diagnostik.

Der Autor des Artikels ist gemeinsam mit Gert Groot Landweer Autor der neuen CMD-Diagnose-Software easy C.M.D. Das Programm generiert automatisch eine Diagnose nach Eingabe definierter mit Bildern und Hilfetexten versehener Diagnostik-Handgriffe. easy C.M.D. generiert zusätzlich automatisch einen Arzt- und einen Patientenbefundbericht und ermöglicht, Veränderungen der CMD im Therapieverlauf zu dokumentieren. easy C.M.D. ist die neue Generation der CMD-Diagnostik. Kostenfreie 14-Tage-Testversion im Internet unter [www.easy-cmd.de](http://www.easy-cmd.de). Bleibt kostenfrei auch dauerhaft in Teilen freigeschaltet.

**Neues Fachbuch:** Craniomandibuläre Dysfunktion – Diagnostik und Therapie, Christian Köneke et al., Quintessenz-Verlag 2009

**Internet:** [www.cmd-therapie.de](http://www.cmd-therapie.de)

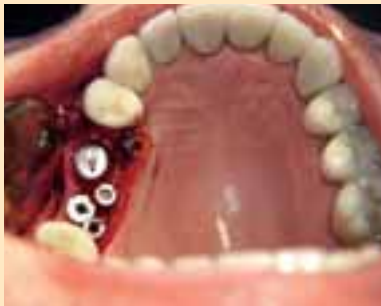Dr. Christian Köneke

Lüder-von-Bentheim-Str. 18

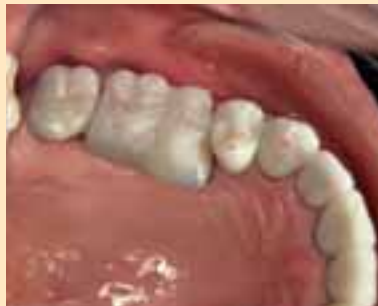28209 Bremen /D



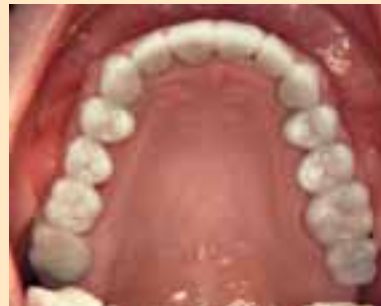14\_



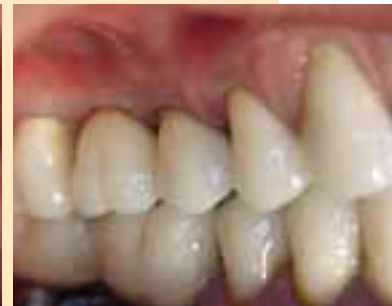15\_



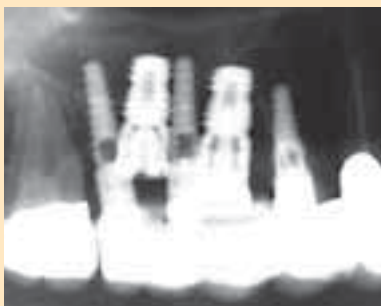16\_



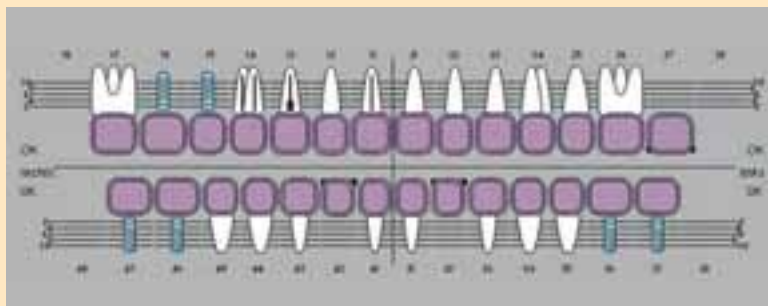
17\_



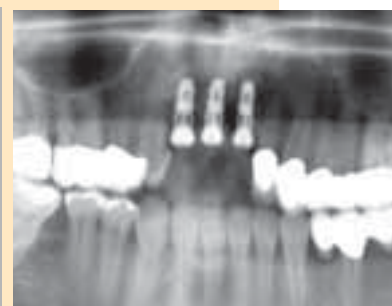18\_



19\_



20\_



14\_ Die Frialit-Implantate an den Positionen 15 und 16. Zur Stützung des Provisoriums werden für die Einzelzeit provisorische Implantate eingegliedert. Diese wurden in die palatinalen Approximalräume gesetzt, um das Implantatlager der definitiven Implantate zu erhalten.

15\_ Eingesetztes Provisorium mit eingefärbten Okklusionskontakten. Die Shimstock-Folie muss auch vom Provisorium gehalten werden.

16, 17\_ Die neuen Kronen

18\_ Röntgenkontrolle nach Implantation mit zwei definitiven und drei provisorischen Implantaten in regio 15, 16

19\_ Befund nach Eingliederung der definitiven Versorgung

20\_ Einzelzahnimplantate im Oberkiefer-Frontzahnbereich

fall 2